

# Kutan leishmaniasis är en försummad tropisk hudinfektion

Svensk militär smittade i Afghanistan

HEDVIG GLANS, ST-läkare, infektionskliniken, Kärnjukhuset i Skövde  
hedvig.glans@vgregion.se

LEIF DOTEVALL, med dr, överläkare, bitr smittskyddsläkare, Smittskydds-enheten i Västra Götalandsregionen, Göteborg

Leishmaniasis är en endemisk parasitinfektion som orsakas av minst ett tjugotal olika protozoer av släktet *Leishmania*. Smittämnet överförs genom bitt av sandmyggor i tropiska och subtropiska områden. Leishmaniasis ger upphov till ett brett spektrum av kliniska manifestationer beroende på subtyp av *Leishmania* och patientens immunstatus.

Sjukdomen uppdelas i huvudformerna visceral, kutan, mukokutan och disseminerad leishmaniasis [1]. Ungefär 90 procent av all kutan leishmaniasis rapporteras från Afghanistan, Brasilien, Iran, Peru, Saudiarabien och Syrien. I Afghanistans huvudstad Kabul rapporteras en kraftig ökning i samband med kriget med upp till 60 000–200 000 nya fall årligen [2].

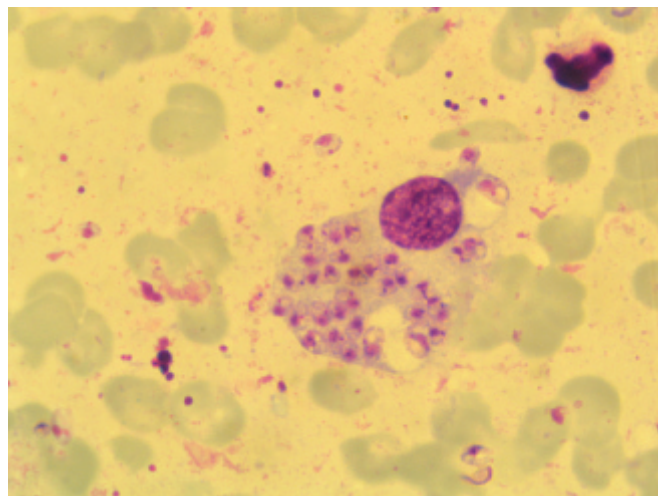
Globalt uppskattar WHO att ungefär 12 miljoner människor är infekterade med *Leishmania* spp och att minst 1–2 miljoner nya fall infekteras årligen. Med all sannolikhet finns ett stort mörkertal på grund av kraftig underrapportering. Under det senaste decenniet har leishmaniasis börjat uppmärksammas även i västvärlden. Allt fler resenärer, migranter, volontärer och militärer rör sig i områden med endemisk leishmaniasis [2].

Sedan år 2002 deltar Sverige i den internationella säkerhetsstyrkan (ISAF) i Afghanistan. Flertalet av de 500 svenskarna är stationerade i eller omkring Mazar-e Sharif [3]. Tidigare har man sett enstaka fall bland personal i säkerhetsstyrkan. Under hösten 2010 kom dock rapporter om ökat antal fall av kutan leishmaniasis i denna grupp. Några av dem behandlades på plats i Afghanistan, medan några utreddes och behandlades i Sverige.

## FALLBESKRIVNINGAR

### Patient 1

Det första fallet gällde en 29-årig man som under en del av 2010 var stationerad i området kring Mazar-e Sharif i norra Afghanistan. I samband med hemkomsten till Sverige debuterade ett sår på vänster flank. Trots omläggningar och antibiotikabehandling förvärrades såret, och mannen remitterades



Figur 1. Intracellulära former av *Leishmania* – amastigoter – i makrofag (från hudstryk).

till infektionsklinik. Med tanke på den kliniska bilden och anamnesen var misstanken om kutan leishmaniasis stark. Hudskrap och hudbiopsi från såret togs enligt gängse rutiner, och samtidigt skickades en licensansökan för natriumstiboglukonat (Pentostam) in.

Provsvaret från Smittskyddsinstitutet (SMI) visade amastigoter i direktmikroskopi (Figur 1), och odling och typning visade växt av *L. major*. Cirka 10 dagar efter första kontakten med infektionskliniken påbörjades behandling med intraläsionella injektioner av natriumstiboglukonat en gång per vecka. Såret förbättrades och läkte ihop, vilket gjorde att man efter fyra injektioner kunde avsluta behandlingen.

Patienten var aldrig allmänpåverkad, utan sökte vård framför allt eftersom såret vid byxlinningen ömmade, vätskade och successivt blev allt större. I blodproven påvisades ingen leverpåverkan. S-kreatinin, elektrolyter och blodstatus var normala. Även inflammatoriska parametrar var normala. Under pågående terapi var patienten välmående förutom att han i samband med injektionerna kände en brännande smärta, som varade några timmar efter behandlingen. Lokalbedövning användes inte vid injektionerna.

### Patient 2

Vår andra patient var en 24-årig kvinna som i samband med tjänstgöring i Afghanistan under sommaren 2010 fick tre insektsbett på framsidan av vänster underben. Dessa utvecklade

## ■ sammanfattat

**Kutan leishmaniasis** (orientböld) är en parasitsjukdom som orsakas av olika former av *Leishmania*-protozoer och ger upphov till ulcererande sår eller noduli. Infektionen överförs genom bitt av sandmygga.

**Sjukdomen** är vanlig i tropiska och subtropiska länder, främst i Mellanöstern och Syd- och Mellanamerika.

**I Afghanistan** har antalet fall av kutan leishmaniasis ökat

kraftigt under de senaste årtiondena i samband med krig och social instabilitet.

**Vi beskriver** tre fall av infektion hos svensk militär personal som insjuknat under tjänstgöring i Afghanistan.

**Etablerad** standardbehandling saknas. Spontanläkning kan ske, men behandling ges vanligen för att minska ärrbildning och risk för sekundärinfektion.

des till svårläkta sår. Militärsjukhuset i Marmal diagnostiserade kutan leishmaniasis och påbörjade behandling med intralesionella injektioner med natriumstiboglukonat. Före hemkomsten till Sverige erhöll hon två injektioner.

Hon tog kontakt med infektionskliniken på sin hemort för fortsatt behandling under 14 dagars permission i Sverige. För att verifiera diagnosen togs hudskrap och stansbiopsi från såret vid första besöket. Leishmania-amastigoter påvisades, och typningen visade efter hand L major. Hon återvände till Afghanistan och fick där ytterligare lokalbehandlingar med natriumstiboglukonat. Ett av såren var svårläkt, och kryobehandling användes dessutom 1 gång/vecka under 2 veckor. Därefter läkte även detta sår.

Sammanfattningsvis gavs 5 veckors behandling med intralesionellt natriumstiboglukonat, med 2 veckors uppehåll då hon var i Sverige, och efterföljande kryobehandlingar på platsen för ett av såren.

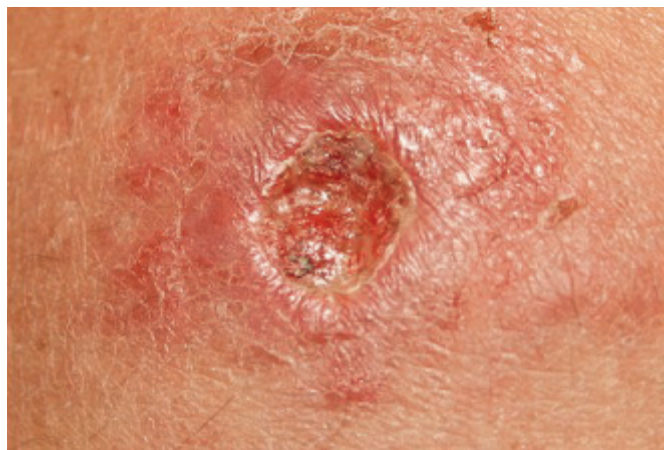### Patient 3

Den tredje patienten var en 20-årig man som var stationerad i närheten av Mazar-e Sharif under sommaren 2010. Några veckor efter hemkomsten uppdagades ett sår på baksidan av vänster vad. Mannen själv trodde han hade ådragit sig såret i samband med skogsarbete hemma i Sverige. Såret varierade i storlek och var som störst femkronestort. Eftersom det inte orsakade några större besvär sökte han inte vård. Efter diskussioner med kollegor vände han sig till sjukvården först efter knappt 3 månaders sårduration. Misstanke om leishmaniasis fanns med tanke på utseende och anamnes.

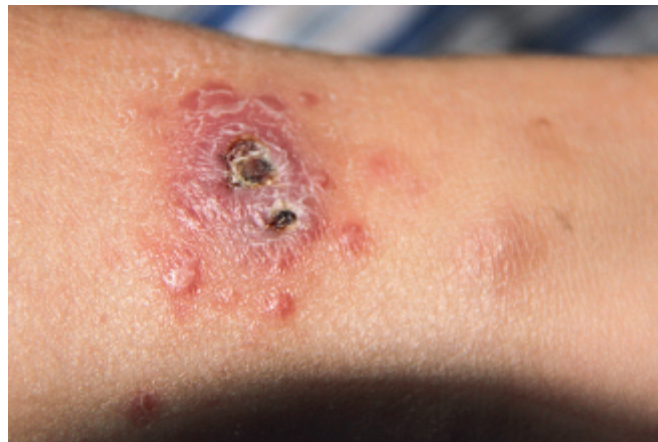Hudskrap och hudbiopsi togs, men några amastigoter kunde inte påvisas. Efter 4–5 veckor växte dock L major i odlingen. Eftersom det inte fanns några amastigoter och mannen inte besvärades av såret, avvaktade man med intralesionell behandling med natriumstiboglukonat. När odlingssvaret kom hade såret läkt ihop. Kvar fanns bara ett mindre ärr efter hudbiopsin och en mörk rodnad/ärr på platsen för det tidigare femkronestora såret.

### DISKUSSION

Leishmania spp överförs med sandmyggor av släktet Phlebotomus i Asien, Afrika och södra Europa och Lutzomyia i Syd- och Mellanamerika. I Afghanistan orsakas kutan leishmaniasis av framför allt L major och L tropica. I Östafrika kan infektionen även orsakas av den mer ovanliga subtypen L aethiopica och ge upphov till en mer diffus och utbredd hudinfektion. Till skillnad från de varianter av kutan leishmaniasis som



Figur 2. Fall 1: Infekterat sår med Leishmaniasis före första injektionen natriumstiboglukonat.



Figur 3. Fall 2: Sår med satellitlesioner, begynnande läkning efter två injektioner natriumstiboglukonat i Afghanistan.

finns i Syd- och Mellanamerika finns ingen risk för spridning av Leishmania-parasiter till slemhinnor hos de former av hudinfektionen som inträffar i Mellanöstern.

I Afghanistan sker spridning av L major företrädesvis på landsbygden, framför allt av sandmyggearterna Phlebotomus optimus och Phlebotomus papatasi. Kutana leishmaniasis orsakad av L major är en zoonos där gnagare är värddjur. Infektion orsakad av L tropica anses däremot vara en antroponos. Denna variant av leishmaniasis finns framför allt i urbana miljöer och sprids oftast med Phlebotomus sergenti. Området i och runt staden Mazar-e Sharif där de svenska trupperna har sin huvudsakliga verksamhet är endemiskt för båda dessa former av kutan leishmaniasis. Insjuknandet har en säsongsvariation; nyinsjuknande av infektion orsakad av L tropica är vanligast förekommande under våren, medan lesioner av L major oftast debuterar under hösten [4].

### Omfattande social misär effektiv grogrund

Flera faktorer påverkar utbredningen och antalet som blir infekterade: politisk instabilitet med flyktingströmmar, dåliga livsförhållanden, miljöförändringar, urbanisering och migration av icke-immuna till endemiska områden.

Att tvingas lämna sin bostad och tillbringa nätterna utomhus eller i bristfälliga härbärgen utan myggnät eller tillräckligt skydd innebär en stor risk för infekterande sandmyggebett under sen eftermiddag, skymning och nattetid. Den militära konflikten i Afghanistan med mycket omfattande social misär har varit en effektiv grogrund för den mycket kraftiga ökningen av kutan leishmaniasis i olika delar av landet, och inte minst barnen har drabbats hårt [2].

Bland de militära säkerhetsstyrkorna som anlände tidigt under konflikten till Afghanistan underskattades risken för leishmaniasis initialt. Bland de holländska trupperna som kom först infekterades 18,3 procent (172/938 individer) med kutan leishmaniasis på grund av bristande skydd [5].

På individnivå påverkas risken att insjukna även av subtyp av Leishmania, vektorns virulensfaktorer och mottagarens immunförsvar [6].

### Den kliniska bilden varierar

Kliniskt varierar utseendet vid kutan leishmaniasis. Efter- som sandmyggan i första hand är en »kvälls- och nattbitare« drabbas exponerad hud som ansikte, händer, armar och ben. Ofta ser man ulcererande sår med vallartade kanter, central nekros och flagnande hud runt såret, som ofta är smärtfritt.

Utseendet av såret har gett upphov till den gamla svenska termen »orientböld«. Förändringarna kan även vara disseminerade eller multipla. I en del fall kan ses en spridning av satellitlesioner längs lymfkärl på extremiteterna, vilket benämns sporotrikoid spridning.

Däremot sprids inte *L. major* och *L. tropica* till de inre organen, till skillnad från *L. donovani* som ger upphov till visceral leishmaniasis (framför allt i Sudan och Indien) och *L. infantum* (södra Europa).

## Behandling för bättre läkning och mindre ärrbildning

Kutan leishmaniasis spontanläker ofta, men kan lämna stigmatiserande och fula ärr, vilket i endemiska länder kan leda till allvarlig social stigmatisering. Infektion orsakad av *L. major* kan läka ut på några månader, medan lesioner av *L. tropica* kan ta över 1 år. Ofta övervägs behandling för att påskynda läkningen, minska ärrbildningen och förhindra sekundärinfektioner.

Behandlingsrekommendationer härrör ofta från mindre observationsstudier med varierande kvalitet. Vid okomplicerade lokala lesioner finns ett flertal olika behandlingsalternativ: lokal behandling med intralesionellt natriumstiboglukonat, yttlig paromomycinbehandling, kryobehandling eller termobehandling (som genom högenergivågor skadar de temperatürkänsliga protozoerna) [7]. Lokala recidiv av infektionen är relativt vanligt förekommande vid alla typer av behandling.

Tidigare studier gjorda i Turkiet och Iran visar att en kombination av kryobehandling och intralesionellt natriumstiboglukonat har bättre effekt än de olika behandlingarna som monoterapi [8, 9]. En liknande studie gjord i Afghanistan visade ingen signifikant skillnad mellan intralesionellt natriumstiboglukonat i kombination med kryobehandling eller som monoterapi [5]. I en amerikansk studie har man undersökt

termobehandling som monoterapi. Man jämförde behandlingsresultatet med intravenöst natriumstiboglukonat och fann då jämförbara behandlingsresultat, men att termobehandling var mindre toxisk [10]. Dock gjordes ingen jämförelse med intralesionell behandling med natriumstiboglukonat.

Vid utbredda eller multipla hudlesioner bör systemisk behandling ges. I första hand används ofta parenteralt natriumstiboglukonat. Ett peroralt alternativ vid infektion orsakad av *L. major* är flukonazol 200 mg×1×6 veckor. Bland holländsk militär personal i Afghanistan har peroral behandling med miltefosin prövats vid i första hand infektionsrecidiv [5].

För att utvärdera effekten bättre krävs dock kontrollerade studier, eftersom spontanläkning är vanligt förekommande.

## Bortglömd infektion kan få uppmärksamhet

I och med de militära och humanitära insatserna i Afghanistan har denna bortglömda infektion, som annars drabbar enbart de allra fattigaste, nu fått en annan aktualitet i västvärlden. Det är således inte otänkbart att patienter med kutan leishmaniasis kan söka på svenska vårdcentraler, hudmottagningar och infektionskliniker.

Med dessa tre fall vill vi belysa att det finns flera behandlingsalternativ men ingen etablerad standardbehandling vid kutan leishmaniasis. Förhoppningsvis kan uppmärksamheten på de aktuella fallen med leishmaniasis bland militär personal från västvärlden leda till ökat fokus på att finna nya behandlingsalternativ mot denna tidigare så försummade parasitinfektion – och att denna behandling i första hand kommer befolkningen i endemiska länder till godo. Vaccin mot leishmaniasis finns ännu inte tillgängligt, men omfattande vaccinforskning pågår.

■ *Potentiella bindningar eller jävsförhållanden: Inga uppgivna.*

### REFERENSER

- Murray HW, Berman JD, Davies CR, Saravia NG. Advances in leishmaniasis. *Lancet*. 2005;366(9496):1561-77.
- Reithinger R, Mohsen M, Aadil K, Sidiqi M, Erasmus P, Coleman PG. Anthroponotic cutaneous leishmaniasis, Kabul, Afghanistan. *Emerg Infect Dis*. 2003;9(6):727-9.
- Regeringskansliet. ISAF i Afghanistan. 28 oktober 2010 [citerad 23 mars 2011]. <http://www.sweden.gov.se/sb/d/5619/a/45002>
- Faulde M, Schrader J, Heyl G, Amirih M. Differences in transmission seasons as an epidemiological tool for characterization of anthroponotic and zoonotic cutaneous leishmaniasis in northern Afghanistan. *Acta Trop*. 2008;105(2):131-8.
- van Thiel PP, Leenstra T, de Vries HJ, van der Sluis A, van Gool T, Krull AC, et al. Cutaneous leishmaniasis (*Leishmania major* infection) in Dutch troops deployed in northern Afghanistan: epidemiology, clinical aspects, and treatment. *Am J Trop Med Hyg*. 2010;83(6):1295-300.
- Ameen M. Cutaneous leishmaniasis: advances in disease pathogenesis, diagnostics and therapeutics. *Clin Exp Dermatol*. 2010;35(7):699-705.
- Akilov OE, Khachemoune A, Hasan T. Clinical manifestations and classification of Old World cutaneous leishmaniasis. *Int J Dermatol*. 2007;46(2):132-42.
- Layegh P, Pezeshkpoor F, Soruri AH, Naviafar P, Moqhiman T. Efficacy of cryotherapy versus intralesional meglumine antimoniate (glucantime) for treatment of cutaneous leishmaniasis in children. *Am J Trop Med Hyg*. 2009;80(2):172-5.
- Özğöztasi O, Kirtak N, Erbagci Z. Cryotherapy in the treatment of cutaneous leishmaniasis. *J Dermatolog Treat*. 1997;8(3):179-82.
- Aronson NE, Wortmann GW, Byrne WR, Howard RS, Bernstein WB, Marovich MA, et al. A randomized controlled trial of local heat therapy versus intravenous sodium stibogluconate for the treatment of cutaneous Leishmania major infection. *PLoS Negl Trop Dis*. 2010;4(3):e628.

## Söker du läkare?

Annonsera i Läkartidningen  
Vi har 74 procents räckvidd i läkarkåren

Orvesto Näringsliv 2011

Utmanande saklig

Läkartidningen